

2011年3月11日

今後の医学部入学定員の 在り方等に関する検討会 (参考資料)

淀川キリスト教病院
福島公明

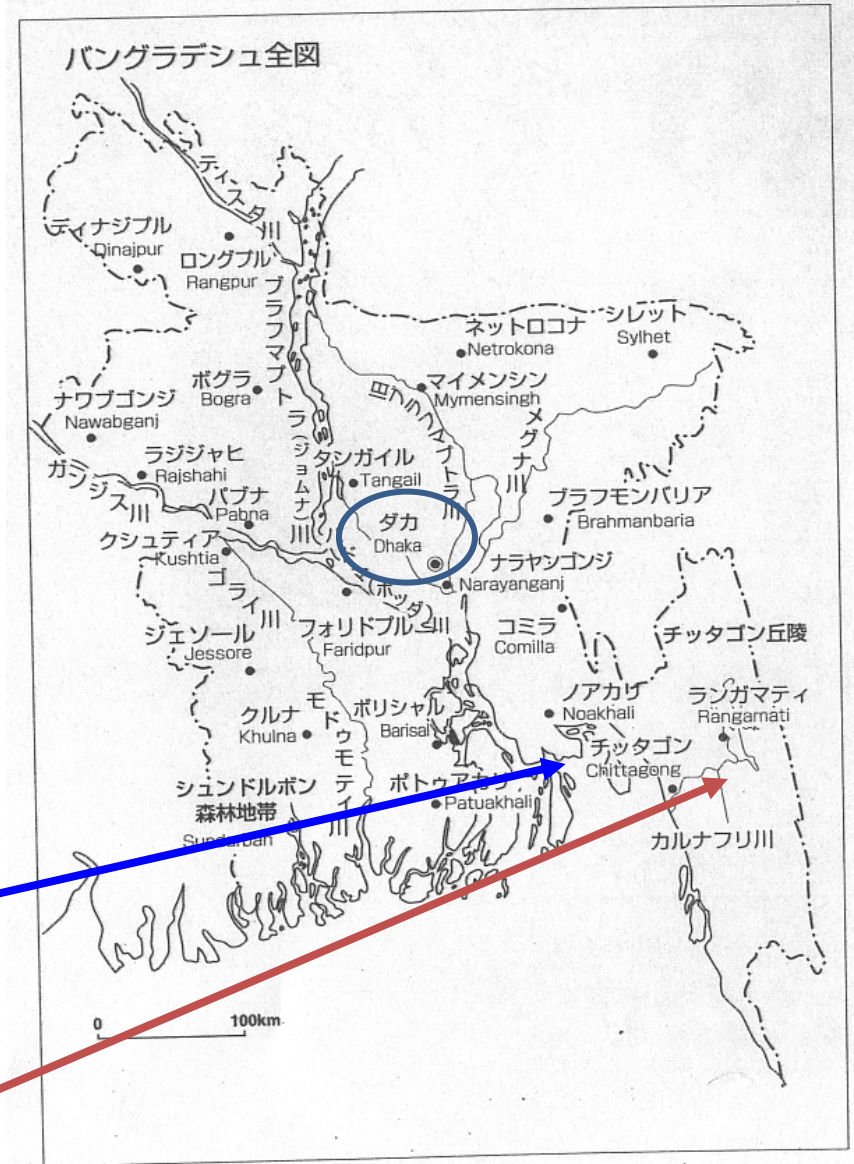
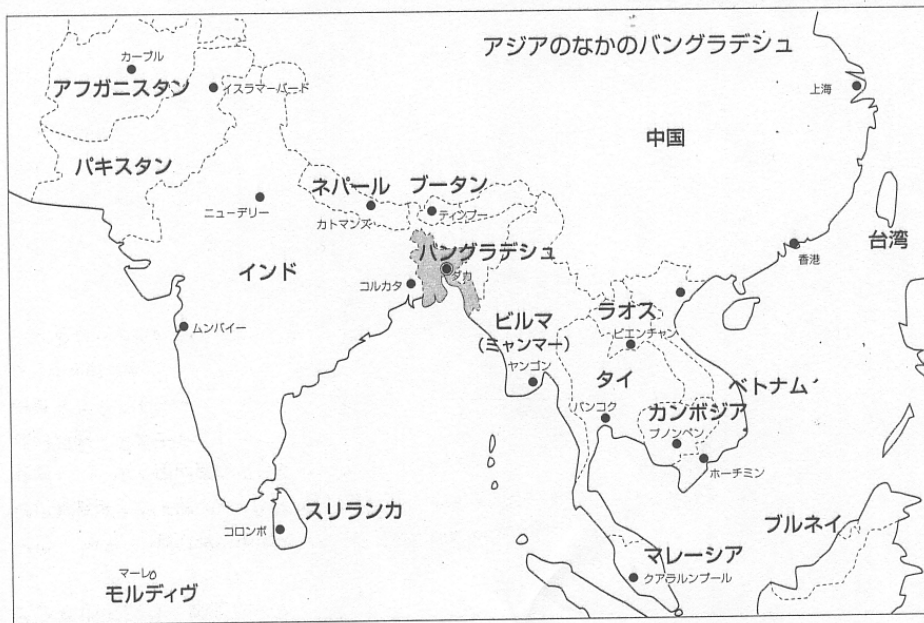


病院援助のために到着した宣教師と家族/1958年 (Missionaries and Their Families/1958)



手術チームの働き

- 2011年1月9日現地入り
- 10 - 12日午前 外来診察。手術準備
- 12日午後 手術開始。マイナー手術4件
- 13 - 16日(日曜) 朝術後回診
(9:30-19時)手術や術前回診
- 17日(最終日)
 - 午前 回診と再手術1件
 - 午後 半日観光
- 18日 午前 最終回診後、現地出発



関空 香港 ダッカ チッタゴン
 チャンドラゴーナ

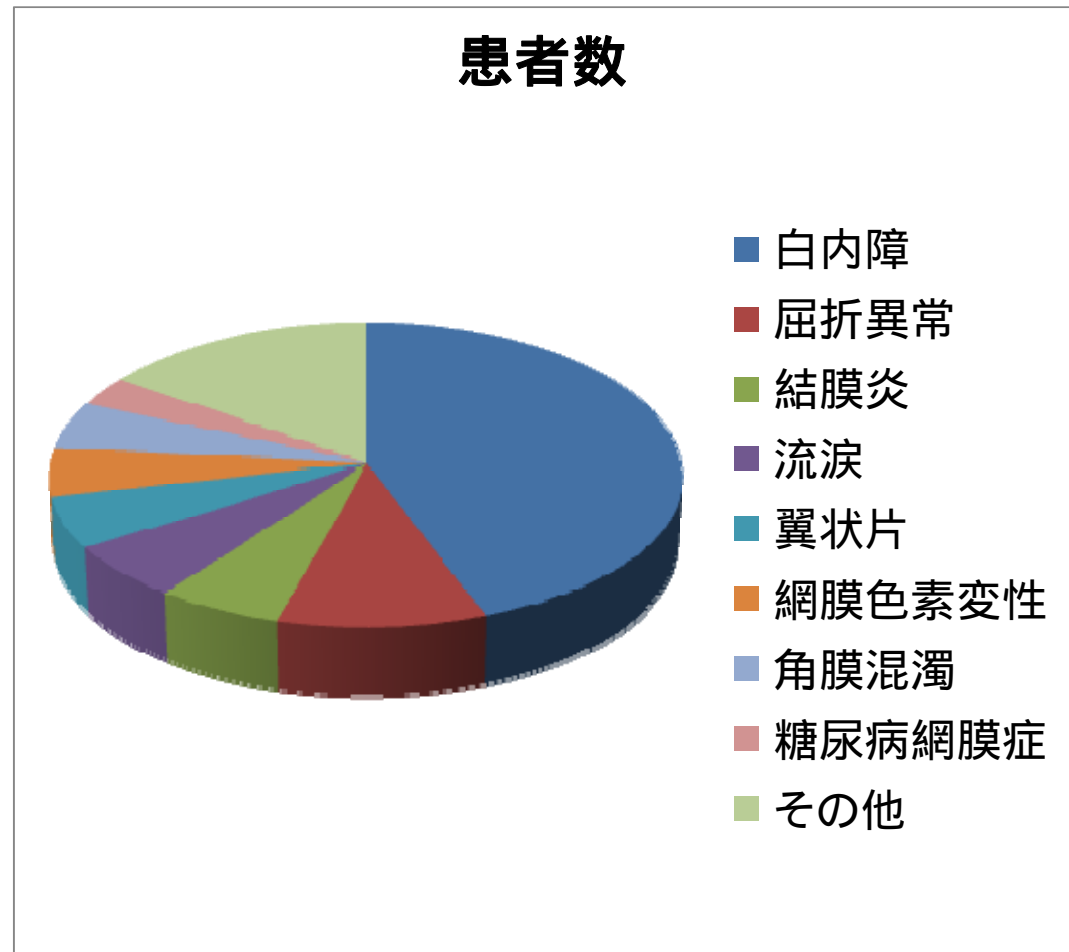
チッタゴン(バングラ第2の都市)

チャンドラゴーナ



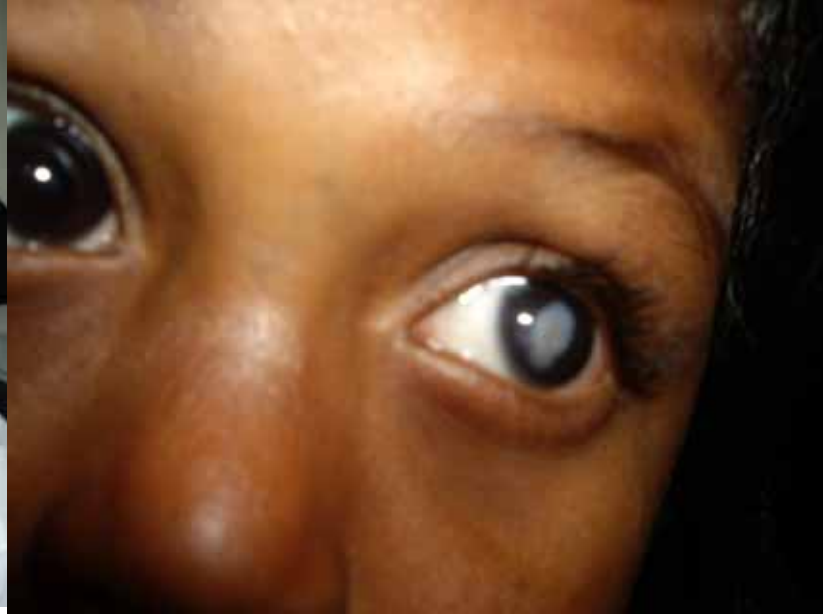外来(計183名)

- ・白内障 81例
- ・屈折異常・老視 18例
- ・結膜炎 11例
- ・流涙 11例
- ・翼状片 10例
- ・網膜色素変性 9例
- ・角膜混濁 9例
- ・糖尿病網膜症 6例
- ・その他 28



手術(計30例)

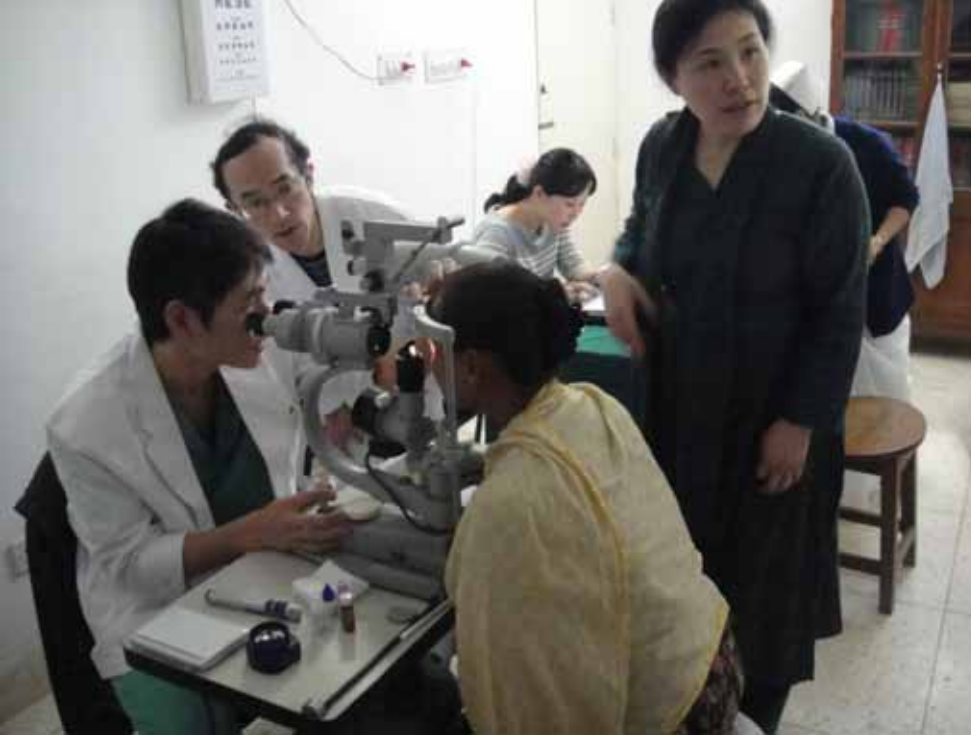- ・合計30例32手術(再手術2例)
- ・**白内障**(26例)
 - ・全例術式は水晶体囊外摘出術で施行
 - ・麻酔は球後麻酔+テノン嚢下麻酔(2%キシロカイン)
 - ・IOLは全例でMC50BD(Alcon)20.0Dを挿入
- ・**翼状片**(3例)
 - ・単純切除+有茎結膜弁移植
- ・**結膜腫瘍切除**(1例)
 - ・単純切除(摘出標本は日本へ持ち帰って病理精査)



近くの人でも歩いて3時間、遠くは3日間歩いて、「人生最後のチャンス」と考えて診察に来られました。鶏などの財産を全て売って旅費にした人もおられたそうです。

外来診察風景

前院長が残された診察器械



日本語または英語



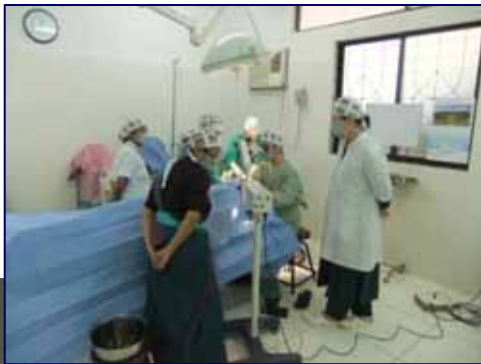ベンガル語 (松本先生)



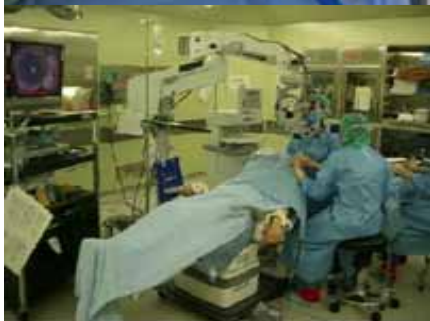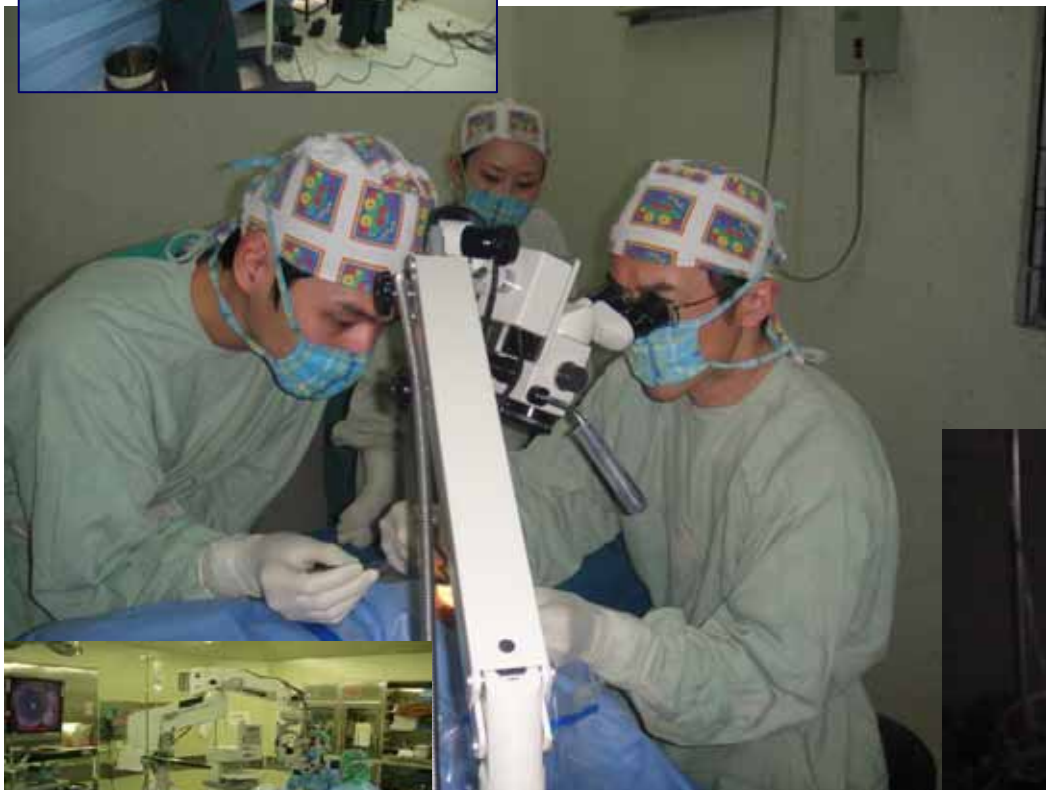少数民族語



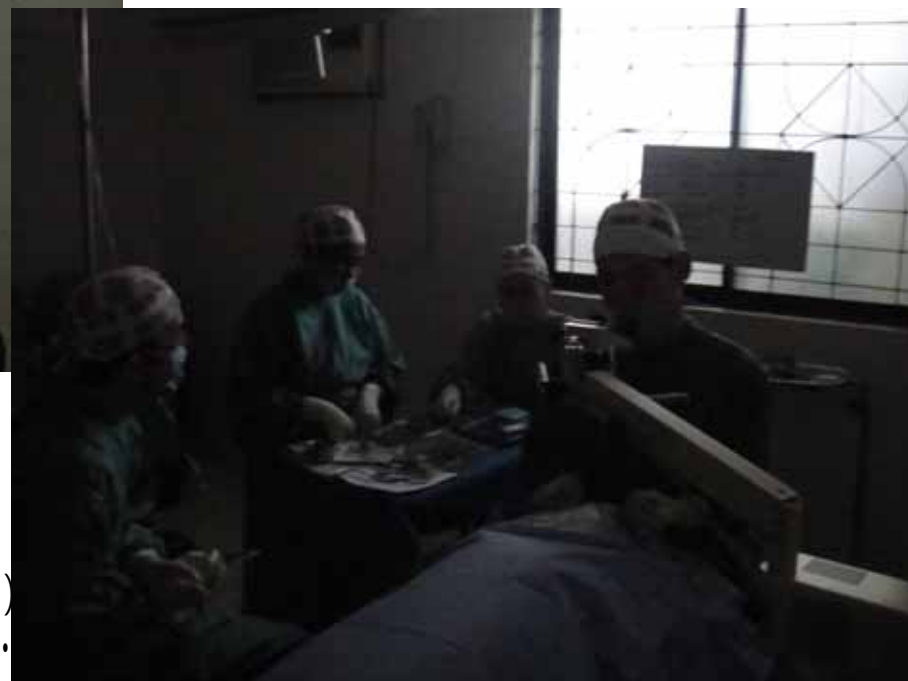手術風景



顕微鏡は術者のみ
助手は直視下で介助を行う



YCHの手術風景



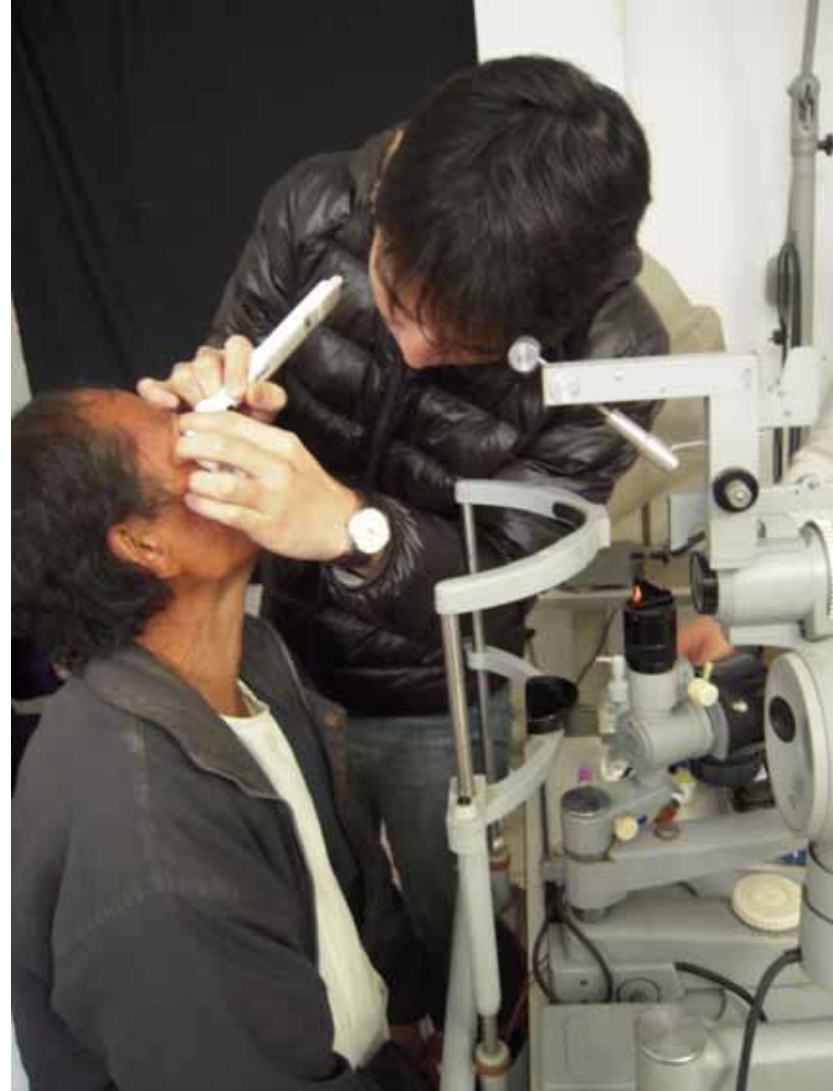しばしば停電(約1~5分)
超音波手術は難しい

術後診察

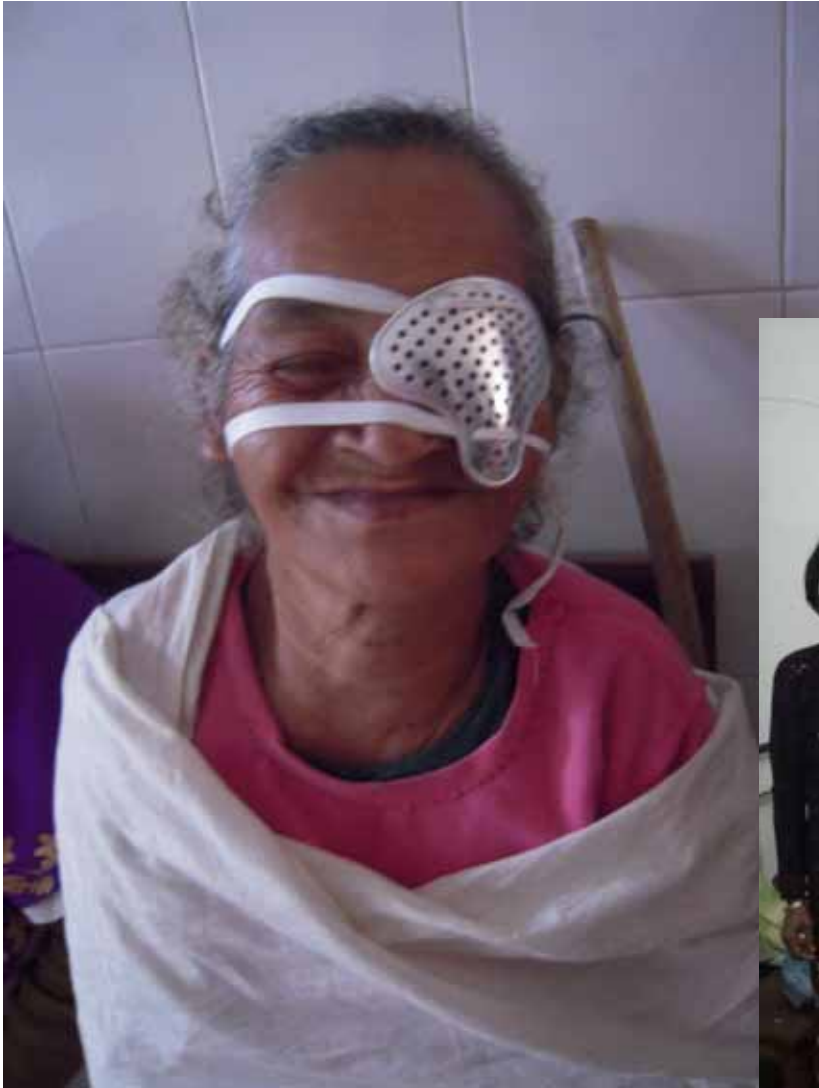

手術翌朝診察を待つ患者さん達
術後回診の待合室。手術前日入
院で術後2日目に退院

眼圧測定はトノペンを使用



喜んで、はしゃいでいる患者さん達と 術後患者さんの笑顔





手術室の廊下で敷物を引いてお疲れさま会(医療チーム主催)

このような機会を与えて下さった病院長、国際交流課、そして
快く送り出して下さったYCHスタッフの方々に深くお礼申し上げます。



手術お疲れさまでした
手術室スタッフと



外来スタッフと